

<sup>1</sup>Departamento de Anatomía Patológica. Facultad de Medicina. Universidad de La Frontera. Temuco, Chile.

<sup>2</sup>Scientific and Technological Bioresource Nucleus (BIOREN).

<sup>3</sup>Consultorio Trovolhue.

<sup>4</sup>Clínica Alemana-Temuco.

Recibido el 5 de enero de 2011, aceptado el 18 de junio de 2011.

Correspondencia a:

Dr. Oscar Tapia E.

Departamento de

Anatomía Patológica,

Facultad de Medicina,

Universidad de La Frontera.

Manuel Montt 112. Fono:

045-296530. Código Postal

478-1176. Temuco, Chile

otescalona@gmail.com

## Tungiasis: una rara ectoparasitosis. Caso clínico

OSCAR TAPIA E.<sup>1,2</sup>, SANDRA KAM C.<sup>3</sup>,  
MAURICIO NARANJO L.<sup>4</sup>, MIGUEL VILLASECA H.<sup>1,2</sup>

### Tungiasis. Report of one case

*We report a 54-year-old male that, after working in a rural zone of Rio de Janeiro, Brazil, presented with an itching cutaneous lesion in the wrist with a black small central zone. The patient extracted from the lesion a on of 0.5 mm diameter. The pathological study of the insect recognized its body segments. The epidemiological background and the characteristics of the lesion led to the diagnosis of tungiasis.*

*(Rev Med Chile 2011; 139: 1206-1209).*

**Key words:** Pruritus; Siphonaptera; Tungiasis.

La tungiasis corresponde a una infestación cutánea producida por la pulga hembra de *Tunga penetrans* (Phylum Arthropoda, Clase Insecta, Orden Siphonaptera, Familia Tungidae). Este ectoparásito hematófago representa la pulga más pequeña conocida (1 mm) encontrándose ampliamente distribuida en países de Sudamérica, el Caribe y zonas de África Sub-Sahariana, lugares en los que la enfermedad es endémica y estrechamente relacionada con la pobreza<sup>1-5</sup>. La forma de presentación aislada generalmente corresponde turistas que viajaron a zonas endémicas y posteriormente desarrollaron la enfermedad<sup>6-11</sup>.

Esta pulga penetra la piel del huésped homeotermo (hombre, perros, cerdos, aves, etc) luego de la cópula, donde deposita los huevos y posteriormente son eliminados al ambiente<sup>12,13</sup>. Clínicamente se caracteriza por pápulas eritematosas y pruriginosas que presentan un halo blanquecino translúcido dado por el abdomen de la pulga relleno de huevos y una región central pardo negruzca correspondiente al segmento posterior del abdomen; pudiendo ser estas lesiones únicas o múltiples y frecuentemente localizadas en los pies<sup>7,13-15</sup>.

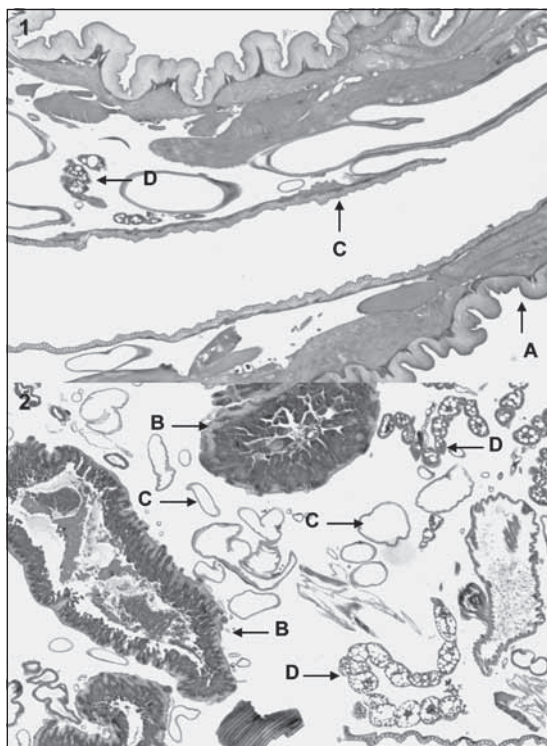
Se presenta el caso de un hombre de 54 años, chileno, quien luego de trabajar en zona rural de Río de Janeiro-Brasil presenta lesión cutánea pruriginosa con zona central puntiforme negruzca en dorso de la muñeca. Paciente se extrae de la

lesión una pulga de 0,5 mm permitiendo el estudio histológico identificar los distintos segmentos corporales del insecto. Con los antecedentes epidemiológicos y características de la lesión se planteó el diagnóstico de tungiasis.

#### Caso clínico

Hombre chileno de 54 años sin antecedentes mórbidos de importancia quien estuvo en Río de Janeiro, Brasil por un período de aproximadamente 30 días trabajando en zona rural en labores de ganadería.

De regreso a Chile consultó en servicio de urgencia de atención primaria por presentar lesión cutánea pruriginosa de 2 x 1,5 cm de diámetro, con bordes eritematosos, parcialmente ulcerada con exudación serosa y zona central puntiforme negruzca en dorso de la muñeca de alrededor de 15 días de evolución. El examen físico no demostró lesiones cutáneas en otras localizaciones. Se efectuó curación, indicó tratamiento antibiótico con cloxacilina y derivación a policlínico con dermatólogo. Paciente asiste a policlínico luego de manipular la lesión entregando al médico en un frasco cerrado una pulga de 0,5 mm la que se envía para estudio histológico permitiendo identificar los distintos segmentos corporales correspondientes al insecto extraído (Figuras 1 y 2). Teniendo en consideración los antecedentes



**Figura 1 (H-E, 20x) y 2 (H-E, 40x).** Sección longitudinal de *T. penetrans* donde se aprecia una gruesa capa externa basófila correspondiente a la cutícula (A); en el interior se reconocen segmentos del tubo digestivo (B), tráquea (C) y ovarios (D).

epidemiológicos y características de la lesión se planteó el diagnóstico de tungiasis.

El paciente completó el tratamiento antibiótico, recibiendo además profilaxis antitetánica con toxoide. En controles posteriores, la lesión cura sin presentar nuevas lesiones en otras localizaciones.

## Discusión

La tungiasis corresponde a una ectoparasitosis cutánea producida por la pulga hembra de *T. penetrans*, descrita por primera vez en 1525 por González Fernández de Oviedo y Valdés en un grupo de conquistadores españoles en Haití, realizando Aleixo de Abreu en 1623 la primera descripción científica. Esta pulga recibe diversas denominaciones según el país, así en Argentina y Uruguay es conocida vulgarmente como “pique”, en México, Paraguay y América Central se la conoce comúnmente como “nigua”, en Brasil “bicho

do pé”, “bicho do cachorro” y “pulga de areia”, en Bolivia “Kuti” o “Suthi”, en Colombia “chica”, en Perú “pico”, en Francia “ponce de sable”, en Alemania “Sandfloh”, en Estados Unidos de Norteamérica “sand flea” o “jigger flea”<sup>6,16</sup>.

*T. penetrans* se caracteriza por ser la especie de pulga más pequeña conocida, con 1 mm de longitud; siendo su hábitat el suelo seco, arenoso y templado, así como suelos de cobertizos, viviendas, bodegas y establos de animales en zonas endémicas<sup>1</sup>. Su ciclo vital dura tres o cuatro semanas con cuatro estadios biológicos: huevo, larva, pupa y adulto. Los huevos maduran dentro del abdomen de la hembra en una semana, se expulsan al ambiente y eclosionan al 3º-4º día. Luego de dos semanas la larva forma un capullo, dentro del mismo y por 1-2 semanas la pupa experimenta metamorfosis. Finalmente, este capullo se rompe liberando al parásito adulto. En su forma adulta mide de 0,6 a 1,2 mm y la hembra fecundada de 5 a 7 mm<sup>1,5,7</sup>. Es aplanada lateralmente, de color pardo rojizo o rojizo amarillento, presenta una cabeza triangular, oblicua hacia abajo y hacia delante, pelos cortos en la frente y un par de pequeños ojos negros. El rostro posee dos mandíbulas rudimentarias, un par de palpos tetra-articulados, un labio superior, un par de mandíbulas largas, anchas y dentadas; con las piezas bucales preparadas para perforar la piel y succionar la sangre. El tórax compacto tiene seis patas, el último par adaptadas al salto. El abdomen se subdivide en siete segmentos presentando una forma puntiaguda en el macho y ovalada en la hembra<sup>5</sup>.

El ser humano es un hospedero accidental de este parásito, pudiendo también afectar a perros, cerdos, gatos, caballos, monos y aves. El macho parasita al hombre, lo abandona después de alimentarse y muere después de la copulación que se produce en el suelo. Por el contrario, la hembra fecundada se moviliza por saltos cortos horizontales pudiendo alcanzar alturas de hasta 35 cm teniendo la capacidad de penetrar la epidermis del huésped homeotermo liberando para ello keratoenzimas. Una vez que penetra la piel, fija su boca en la dermis papilar, se alimenta de sangre de los plexos dérmicos superficiales y comienza a producir hasta 200 huevos; aumentando su tamaño hasta 10 veces su volumen no grávido dando el aspecto blanquecino translúcido a las lesiones cutáneas. Su extremo posterior en tanto queda en contacto con el exterior y da la coloración central negruzca des-

crita en las lesiones, permitiéndole esta apertura genital eliminar los huevos al ambiente. Una vez terminada la ovoposición la hembra muere<sup>1,5,17-19</sup>.

Dada la longitud de su salto, esta ectoparasitosis afecta mayoritariamente las extremidades inferiores y en 95% de los casos los pies, pudiendo comprometer la región plantar, interdigital, periungueal y maleolar. En forma esporádica y habitualmente en niños se ha reportado compromiso en regiones poco frecuentes como manos, codos, párpados, glúteos y muslos, explicado esto por la menor estatura y por lo tanto, eventual capacidad de alcanzar segmentos corporales más superiores<sup>15,20,21</sup>. El caso reportado presentó compromiso en una zona catalogada como ectópica (mano) para la tungiasis representando esta localización tan sólo 5% de los casos, esto explicado por las labores de trabajo en ganadería que desempeñó nuestro paciente mientras estuvo en Brasil, sin verse afectadas las extremidades inferiores, región más frecuentemente comprometida como se mencionó anteriormente, indicando retrospectivamente el paciente el uso durante el trabajo de botas altas de goma. El diagnóstico, por tanto, se apoya en la ubicación y morfología de las lesiones, adquiriendo gran relevancia el antecedente de viaje a zonas endémicas de *T. penetrans*. En zonas endémicas el diagnóstico se realiza generalmente con el examen clínico, no estando indicado estudio histopatológico, mientras que para lesiones de ubicación o morfología atípica o casos que afectan a turistas luego de visitar áreas endémicas la biopsia permite demostrar la presencia del parásito, huevos o fragmentos parasitarios que sugieran el diagnóstico.

El tratamiento de la tungiasis consiste en la extirpación quirúrgica de las lesiones y pulga, pudiendo asociarse o no el uso de antimicrobianos tópicos; mostrando los estudios resultados contradictorios en cuanto a la utilidad del uso de antimicrobianos sistémicos en forma empírica y siendo, por tanto, indicados sólo en caso de infecciones secundarias. La administración del toxoide tetánico debe indicarse a todos los pacientes no vacunados o que recibieron la última dosis más de cinco años antes<sup>1,19,21,22</sup>. Nuestro paciente recibió profilaxis antitetánica y completó tratamiento antibiótico oral con cloxacilina luego de constatar en servicio de urgencia una lesión ulcerada de bordes eritematosos. Sin tratamiento adecuado es frecuente la sobreinfección bacteriana, aislándose en lesiones cutáneas producidas por *T. penetrans*

*Streptococcus pyogenes*, *Klebsiella aerogenes*, *Enterobacter agglomerans* y *Clostridium tetani*, siendo una complicación frecuente en niños de países con baja cobertura de vacunación el tétano. Otras complicaciones consideran linfedema, gangrena y autoamputación de dedos<sup>7,23</sup>.

En áreas consideradas endémicas la prevalencia puede superar 50%, mientras que en zonas no endémicas su presentación es rara y relacionada a turistas que visitaron generalmente zonas tropicales; reportando Heukelbach et al, que hasta 3,2% de turistas que visitaron Brasil desarrollaron lesiones cutáneas por *T. penetrans*<sup>11</sup>. En nuestro país existen tan sólo 2 reportes<sup>6,7</sup> de esta enfermedad en sujetos que viajaron a zonas endémicas. De esta manera y dado el constante aumento de población que visita estos lugares (Caribe y Brasil) es importante tomar medidas de prevención básicas como el uso de calzado cerrado, evitar sentarse o recostarse en la arena o lugares donde habita esta pulga y el uso frecuente de repelentes mientras dure la estadía, del mismo modo el médico clínico debe estar familiarizado con este tipo de enfermedades de manera de efectuar un diagnóstico oportuno y tratamiento adecuado.

## Referencias

1. Heukelbach J, Oliveira FAS, Hesse G, Feldmeier H. Tungiasis: a neglected health problem of poor communities. *Trop Med Int Health* 2001; 6: 267-72.
2. Heukelbach J. Tungiasis. *Rev Inst Med Trop São Paulo* 2005; 47: 307-13.
3. Ugbomoiko US, Ofoezie IE, Heukelbach J. Tungiasis: high prevalence, parasite load, and morbidity in a rural community in Lagos State, Nigeria. *Int J Dermatol* 2007; 46: 475-81.
4. Heukelbach J, Ugbomoiko US. Tungiasis in the past and present: a dire need for intervention. *Nig J Parasitol* 2007; 28: 1-5.
5. Connor DH. Tungiasis. In Binford Ch, Connor DH, eds. *Pathology of tropical and extraordinary diseases*; vol 2, Washington, DC. Armed Forces Institute of Pathology 1976; 610-4.
6. Spronhle V, Apt W, Eguiguren G, Pérez C, Zulantay I. Tungiasis. A clinical case. *Rev Med Chile* 1992; 120: 794-6.
7. Vergara C, Barthel E, Labarca E, Neira P, Espinoza R. Tungiasis afecta a un turista chileno. *Rev Chil Infect* 2009; 26: 265-9.
8. Núñez R. Tungiasis. *Gac Med Méx* 1952; 82: 11-5.

9. Bastarrika G, Valcayo A, Vives R, Tuñón T, Santamaría M. Tungiasis: parasitosis viajera. *An Sist Sanit Navar* 1998; 21: 391-6.
10. Heemskerck J, Empel I V, Jakimowicz J J. *Tunga penetrans*-A case report and review of the literature. *Acta Chir Belg* 2005; 105: 548-50.
11. Heukelbach J, Gomide M, Araujo Jr F, Pinto NSR, Santana RD, Brito JRM, et al. Cutaneous larva migrans and tungiasis in international travellers exiting Brasil: an airport survey. *J Travel Med* 2007; 14: 374-80.
12. González A, de Villalobos C, Ranalletta MA, Coscaróm M del C. Aspectos adaptativos y biológicos de *Tunga penetrans*. *Epidemiología en comunidades aborígenes del norte argentino*. *Arch Argent Dermatol* 2004; 54: 119-123.12.
13. Verdi M, Benavente D, Gentile J, Omaña S, Zusaeta M. Tungiasis. *Rev Argent Dermatol* 2008; 89: 226-33.
14. Sachse M, Guldbakke K, Khachemoune A. *Tunga penetrans*: a stowaway from around the world. *J Eur Acad Dermatol Venereol* 2007; 21: 11-6.
15. Heukelbach J, Wilcke T, Eisele M, Feldmeier H. Ectopic Localization Of Tungiasis. *Am J Trop Med Hyg* 2002; 67: 214-6.
16. Brumpt E. *Précis de Parasitologie* II Cinquième Edition Paris France. Masson et Cie Editeurs 1936; 1335-8.
17. Pilger D, Schwalfenberg S, Heukelbach J, Witt L, Mehlhorn H, Mencke N, et al. Investigations on the biology, epidemiology, pathology, and control of *Tunga penetrans* in Brazil: VII. The importance of animal reservoirs for human infestation. *Parasitol Res* 2008; 102: 875-80.
18. Ugbomoiko US, Ariza L, Heukelbach J. Pigs are the most important animal reservoir for *Tunga penetrans* (jigger flea) in rural Nigeria. *Trop Doct* 2008; 38: 226-7.
19. Carvalho R, Almeida A, Barbosa-Silva S, Amorim M, Ribeiro P, Serra-Freire N. The Patterns of Tungiasis in Araruama Township, State of Rio de Janeiro, Brazil. *Mem Inst Oswaldo Cruz, Rio de Janeiro* 2003; 98: 31-6.
20. Douglas-Jones AG, Llwyn MB, Mills CM. Cutaneous infestation with *Tunga penetrans*. *Br J Dermatol* 1995; 133: 125-7.
21. Mckinney P, Mcdonald LC. Tungiasis. *Med J* 2001; 2: 3-10.
22. Linardi PM. Tungíase: uma pulga diferente que provoca um problema persistente. *Vetores & Pragas* 1998; 2: 19-21.
23. Feldmeier H, Heukelbach J, Eisele M, Sousa A Q, Barbosa LM, Carvalho CB. Bacterial superinfection in human tungiasis. *Trop Med Int Health* 2002; 7: 559-64.