

# Variaciones Anatómicas de las Arterias Radial y Ulnar en Miembros Superiores Plastinados

## Anatomical Variations of Radial and Ulnar Arteries in Plastinated Upper Limbs

Nicolás E. Ottone<sup>1,2,3</sup>; Diego Guzmán<sup>4</sup>; Homero F. Bianchi<sup>5,6</sup> & Mariano del Sol<sup>2,3</sup>

OTTONE, N. E.; GUZMÁN, D.; BIANCHI, H. F. & DEL SOL, M. Variaciones anatómicas de las arterias radial y ulnar en miembros superiores. *Int. J. Morphol.*, 41(2):548-554, 2023.

**RESUMEN:** Los avances en el área de la salud, con el desarrollo de nuevos procedimientos diagnósticos y quirúrgicos, requieren un conocimiento cada vez más preciso de la anatomía humana. La difusión de la disposición variable de la anatomía resulta primordial no sólo en el campo de la especialización o el postgrado, sino por sobre todo, en el pregrado, desde donde se formarán los especialistas que luego desarrollarán esas nuevas prácticas clínicas y quirúrgicas que requerirán una sólida formación anatómica. Es por esto que la aplicación correcta de técnicas anatómicas en las muestras anatómicas es fundamental para que esta enseñanza en el pregrado pueda desarrollarse de manera eficiente, teniendo la plastinación un rol fundamental en este sentido. El objetivo de este trabajo consistió en dar a conocer el hallazgo de variaciones anatómicas arteriales en los miembros superiores de una muestra humana sometida al proceso de plastinación para fomentar, por un lado, la importancia del conocimiento anatómico en el pregrado, el postgrado y las especialidades, como así también la relevancia de la preservación a largo plazo de material biológico para la difusión continua de la anatomía.

**PALABRAS CLAVE:** Variaciones anatómicas; Plastinación; Arteria Radial; Arteria ulnar superficial.

## INTRODUCCIÓN

El estudio de las variaciones anatómicas tiene una importante aplicación en la enseñanza de la anatomía, ya que permite a los estudiantes comprender la variabilidad del cuerpo humano, pero también, es de gran relevancia en la formación y la práctica clínica y quirúrgica, en la cual son los especialistas los que deberán ser capaces de reconocer las variaciones anatómicas, para poder determinar abordajes quirúrgicos y/o tratamientos médicos adecuados asociados a la disposición anatómica variada. A su vez, la aplicación de la plastinación a muestras biológicas humanas y animales, nos permitirá conservar por tiempo indeterminado las muestras y de esta manera tenerlas a disposición para su investigación y análisis morfológico (Ottone *et al.*, 2015).

La arteria ulnar, característicamente la mayor rama terminal de la arteria braquial, se origina de su lado medial

en la fosa cubital, levemente distal al pliegue cubital, y dirigiéndose hacia distal y oblicua hacia el antebrazo, en su tercio proximal, discurre posteriormente a los músculos pronador redondo, palmar largo, flexor radial del carpo y flexor superficial de los dedos. En la misma región cubital se relaciona primero con la inserción del músculo braquial y luego con el músculo flexor profundo de los dedos. Posteriormente, en el tercio medio del antebrazo, la arteria ulnar transcurre casi verticalmente cubierta por el músculo flexor ulnar del carpo y por posterior se relaciona con el músculo flexor profundo de los dedos y medialmente con el nervio ulnar. Además, la arteria ulnar establece relaciones con el nervio mediano, el cual en el tercio medio, primero está medial a la arteria para luego cruzarla superficialmente. Finalmente en el tercio distal del antebrazo, la arteria ulnar, ubicada medialmente en el antebrazo, se encuentra acompañada de sus venas satélites y del nervio ulnar por medial.

<sup>1</sup> Universidad de La Frontera, Faculty of Dentistry, Laboratory of Plastination and Anatomical Techniques, CEMyQ, Temuco, Chile

<sup>2</sup> Universidad de La Frontera, Faculty of Medicine, Center of Excellence in Morphological and Surgical Studies (CEMyQ), Temuco, Chile.

<sup>3</sup> Universidad de La Frontera, Doctoral Program in Morphological Sciences, Temuco, Chile.

<sup>4</sup> Universidad de La Frontera, School of Dentistry, Temuco, Chile.

<sup>5</sup> Universidad de Buenos Aires, Departamento de Anatomía, Facultad de Medicina, Buenos Aires, Argentina.

<sup>6</sup> Fundación Barceló, Instituto Universitario de Ciencias de la Salud, Departamento de Anatomía, Buenos Aires, Argentina.  
Financiado (parcialmente) por la Dirección de Investigación de la Universidad de La Frontera, Chile, Proyecto DI22-2023.

En este punto la arteria ulnar puede ser localizada y ligada. A nivel de la articulación radiocarpiana la arteria ulnar, acompañada de sus venas y medialmente por el nervio ulnar, alcanza el margen superior del hueso pisiforme, entre los músculos flexor ulnar del carpo y flexor superficial de los dedos, se hace más superficial, pasa anterior al retináculo de los músculos flexores para ingresar a la mano, lateralmente al hueso pisiforme, cubierta por el músculo palmar corto, donde participará clásicamente en la formación del arco palmar superficial, al anastomosarse con la rama palmar superficial de la arteria radial.

Por su parte, la arteria radial, rama terminal, de origen lateral, de la arteria braquial, se dirige oblicuamente inferior y lateralmente. A nivel de la fosa cubital, la arteria radial se relaciona con el músculo braquiorradial por lateral, con el músculo pronador redondo por medial y posteriormente el músculo supinador. Luego a nivel antebraquial, la arteria radial desciende casi verticalmente. Al alcanzar el tercio distal del antebrazo, se ubica entre los tendones del músculo braquiorradial, lateralmente, y del músculo flexor radial del carpo, medialmente. La arteria radial en la parte distal del antebrazo se coloca anterior al músculo pronador cuadrado y más distalmente sobre la parte distal de la cara anterior del radio. Así en esta parte, la arteria radial se encuentra cubierta solo por la piel, el tejido celular subcutáneo y la fascia superficial. La arteria a nivel de la base del proceso estiloides del radio, cambia de dirección y se dirige posteriormente, hacia la región dorsal. A seguir, su trayecto es hacia distal y lateral, cruzando oblicuamente en la profundidad de la tabaquera anatómica. Por tanto cruza profundo a los tendones de los músculos abductor largo del pulgar, extensor corto del pulgar y extensor largo del pulgar. Sigue su trayecto oblicuo hacia abajo y atraviesa la parte proximal del primer espacio interóseo, perforando el músculo primer interóseo dorsal, alcanzando el plano profundo de la región palmar, donde se anastomosa con la rama palmar profunda de la arteria ulnar, conformando, clásicamente, el arco palmar profundo.

Las variaciones en el origen de las arterias ulnar y radial son relativamente frecuentes. Sin embargo, la presencia de estas variaciones, a diferentes niveles, a nivel axilar, braquial, cubital, antebraquial e incluso en la región cervical, van a determinar en numerosas ocasiones, variaciones de mucha importancia clínica y quirúrgica, debido a las relaciones infrecuentes con los elementos anatómicos del antebrazo con los cuales se relacionan normalmente las arterias radial y ulnar.

El objetivo de este trabajo consistió en dar a conocer variaciones arteriales descritas, por primera vez, en dos miembros superiores plastinados.

## MATERIAL Y MÉTODO

Se llevó adelante la disección de dos miembros superiores, derecho e izquierdo, pertenecientes a un cadáver masculino adulto, fijado con formalina al 10 % y sometido a la técnica de plastinación S10 (Gunther von Hagens, 1979, 1986; Ottone *et al.*, 2015; Ottone, 2021).

En relación a la disección de los miembros superiores, cada región anatómica fue abordada mediante el trazado de incisiones (Testut *et al.*, 1966) que permitieron el acceso para proceder a la disección anatómica de las mismas.

A nivel de la axila se realizaron tres incisiones. La primera incisión siguió el margen inferior saliente del músculo pectoral mayor, iniciándose por dentro de la inserción humeral del músculo y alcanzando el límite medial de la región axilar, ligeramente lateral a la línea vertical que pasa por la papila mamaria. La segunda incisión, medial, que continúa el límite medial de la región axilar y se extendió, superiormente, desde la clavícula, hasta alcanzar, inferiormente, el margen anterior del músculo latísimo del dorso. La tercera incisión, lateral, se extendió desde el margen lateral del brazo, seccionando en ángulo recto los tegumentos de la cara medial del brazo, hasta alcanzar el margen medial del mismo.

En la región braquial se procedió al trazado de tres incisiones, dos transversales y una vertical, coincidentes a nivel anterior y posterior, con los límites superior e inferior del brazo. La primera incisión, transversal, superior, se extendió a lo largo del margen inferior del músculo pectoral mayor. La segunda incisión, transversal, inferior, se trazó superior al epicóndilo medial. La tercera incisión, vertical, unió las incisiones 1 y 2, a nivel del eje del brazo.

A nivel del codo, se trazaron dos incisiones transversales, y una vertical. La primera incisión, transversal, superior, se proyectó entre ambos epicóndilos, dos centímetros por encima del epicóndilo medial. La segunda incisión, transversal, inferior, se extendió entre ambos epicóndilos, dos centímetros por debajo del epicóndilo medial. La tercera incisión, vertical, unió las incisiones 1 y 2, siguiendo el eje del músculo bíceps braquial, a partir de la identificación del relieve del mismo.

En la región antebraquial, se procedió al trazado de tres incisiones, dos transversales y una vertical, coincidentes a nivel anterior y posterior. La primera incisión, transversal, superior, transcurrió a dos centímetros por debajo del nivel del epicóndilo medial. La segunda incisión, transversal, inferior, se proyectó a nivel del extremo superior de

la cabeza de la ulna. La tercera incisión, vertical, se trazó a nivel del eje del antebrazo.

En la región carpiana, se procedió al trazado de tres incisiones, dos transversales y una vertical, coincidentes a nivel anterior y posterior. La primera incisión, transversal, superior, se extendió a nivel del extremo superior de la cabeza de la ulna. La segunda incisión, transversal, inferior, se trazó del hueso pisiforme al tubérculo del escafoides. La tercera incisión, vertical, reunió las incisiones 1 y 2 a nivel medio, a la misma distancia de ambos procesos estiloides del radio y la ulna.

Una vez finalizado el proceso de disección anatómica, e identificadas las variaciones anatómicas descritas en este trabajo, los miembros superiores completos fueron sometidos al proceso clásico de plastinación con silicona en frío, en el Laboratorio de Plastinación y Técnicas Anatómicas de la Universidad de La Frontera. El protocolo desarrollado fue el siguiente: 1º) deshidratación: en acetona a temperatura ambiente (20-22 °C) al 100 %, durante 5 semanas (al alcanzar un 99,5 % de concentración de acetona en el control diario de la deshidratación, se dio por finalizada esta etapa, utilizándose un total de 400 litros de acetona en esta etapa); 2º) desengrasado: se evitó esta etapa en forma específica ya que el proceso de deshidratación se llevó a cabo a temperatura ambiente, y el desengrasado comenzó inmediatamente junto a la deshidratación; si hubiera sido la deshidratación en frío (-25 °C) debía

haberse realizado esta etapa a temperatura ambiente; 3º) impregnación forzada: paso fundamental de la plastinación, fue realizada en frío (-15 °C), es decir, dentro de una cámara de vacío ubicada al interior de un freezer; en este caso, la etapa de impregnación forzada, que consiste en la extracción de acetona en forma de vapor (visualizado como burbujas) y su sustitución por la mezcla silicona:catalizador (100:1), se desarrolló durante 6 semanas, con una reducción de la presión de 760 mmHg a 10 mmHg, presión final en la cual, al comprobarse la ausencia de burbujeo, se determinó la finalización de la impregnación forzada; 4º) Posicionamiento: las muestras fueron extraídas de la cámara de vacío, se eliminó el exceso de silicona, permitiendo su escurrimiento al interior de la cámara de vacío y posteriormente con la ayuda de papel tissue, para proceder al posicionamiento anatómico de cada una de las estructuras anatómicas de los miembros superiores (músculos, tendones, arterias, venas, nervios) para de esta manera demostrar correctamente las relaciones anatómicas en las muestras plastinadas; 5º) curado: se llevó a cabo un proceso de curado lento, que permitió que las muestras presentaran una gran flexibilidad, y consistió en colocar durante sólo una semana las muestras dentro de las cámaras de curado sometidas al agente curador, para lograr un primer secado superficial, pero inmediatamente las muestras fueron extraídas de las cámaras de curado y dejadas a temperatura ambiente, durante más de 3 meses para posteriormente nuevamente someterlas a un curado rápido. De esta manera, se obtuvieron preparaciones anatómicas secas y altamente flexibles.

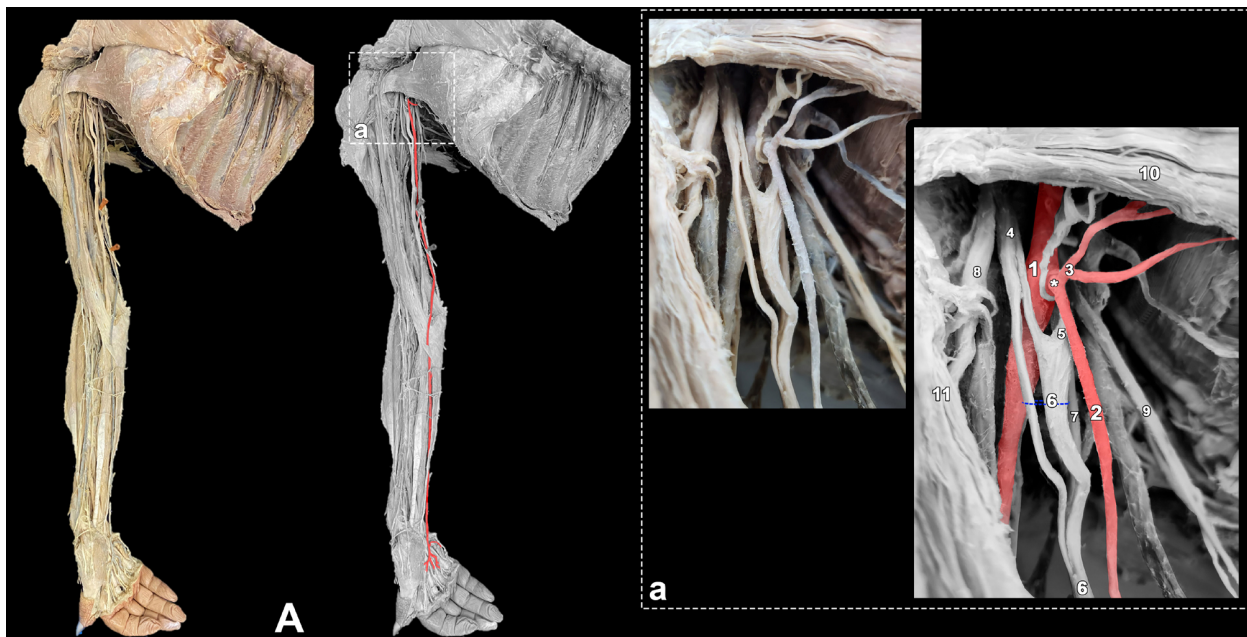


Fig. 1. A. Miembro superior derecho plastinado, destacándose en la imagen en blanco y negro, la arteria ulnar en todo su recorrido, coloreada en rojo. a. Ampliación que muestra el origen de la arteria ulnar desde la arteria axilar. 1. Arteria axilar; 2. Arteria ulnar; 3. Tronco de ramas pectorales; 4. Raíz lateral del nervio mediano; 5. Raíz medial del nervio mediano; 6. Nervio mediano (sus fibras se encuentran separadas); 7. Nervio ulnar; 8. Nervio musculocutáneo; 9. Nervio cutáneo medial del antebrazo; 10. Músculo pectoral menor; 11. Músculo coracobraquial. \* Tronco de origen de la arteria ulnar y arterias para el músculo pectoral menor.

## RESULTADOS

En el miembro superior derecho, se pudo constatar un origen alto de la arteria ulnar, originada en la tercera parte de la arteria axilar o parte infrapectoral, en un tronco común con ramas pectorales. Posteriormente, la arteria ulnar transcurría medialmente por el brazo, tornándose superficial a nivel del tercio distal de éste, cubierta por la fascia superficial. A nivel de la fosa cubital, la arteria ulnar perforó la aponeurosis bicipital siguiendo un trayecto ligeramente oblicuo. Continuó su descenso vertical y superficial por el antebrazo, sin dar origen a las arterias recurrente ulnar, interósea común y a las ramas colaterales de estas arterias. En su trayecto descendente, se profundizó levemente para colocarse posterior al tendón del músculo palmar largo, continuando en relación con el músculo flexor ulnar del carpo, hasta ubicarse a nivel de la región carpiana lateral al nervio ulnar, cruzando ante-

riormente al retináculo de los músculos flexores y participando en la formación, en la palma de la mano, del arco palmar superficial, con patrón ulnar. (Fig. 1).

La arteria axilar continuaba como braquial, formada en este caso por la arteria radial y una gruesa arteria que estaba constituida por las arterias interósea común y ramas que irían a formar la red articular del codo.

En el miembro superior izquierdo, a nivel de la fosa cubital, la arteria braquial se dividió en las arterias ulnar y radial (Fig. 2). La arteria radial siguió un trayecto normal atravesando los tercios superior y medio del antebrazo en relación a la cara profunda del músculo braquiorradial, a nivel de cuyo tendón, en el tercio distal del antebrazo, se

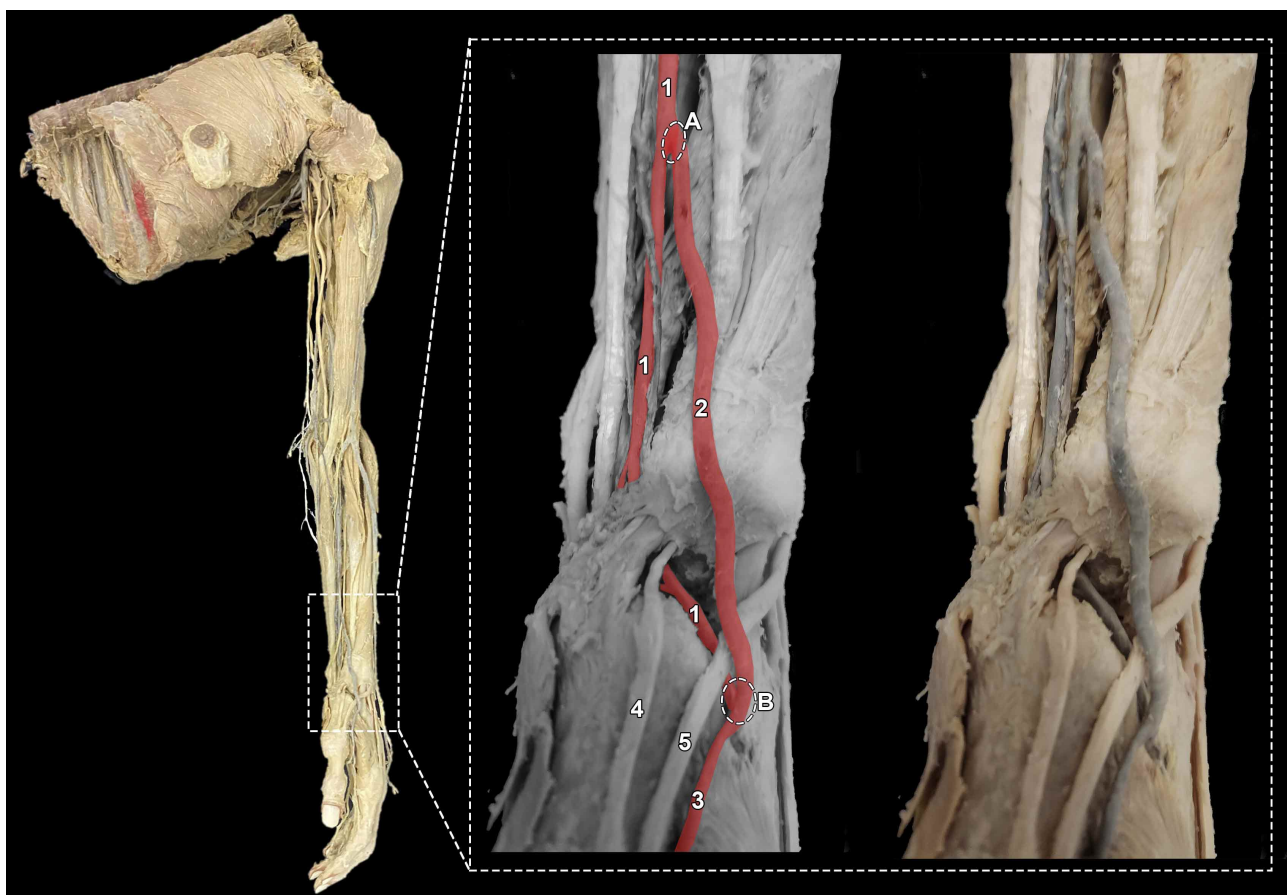

Fig. 2. Miembro superior izquierdo plastinado, destacándose en la ampliación, la rama colateral (*vas aberrans*) originada de la arteria radial, y que forma un puente vascular en la misma arteria, entre el tercio distal del antebrazo y la tabaquera anatómica. Este *vas aberrans* en su trayecto se dirige posteriormente, transcurriendo superficial al tendón del músculo extensor largo del pulgar, formándole una especie de pinza al mismo junto con la arteria radial que continúa su trayecto normal en el dorso de la mano. 1. Arteria radial; 2. *vas aberrans*; 3. Primera arteria metacarpiana dorsal; 4. Tendón del músculo extensor corto del pulgar; 5. Tendón del músculo extensor largo del pulgar. A. Origen del *vas aberrans* desde la arteria radial. B. Anastomosis del *vas aberrans* con la arteria radial antes de que esta perfore el primer espacio interóseo y participe en la formación del arco palmar profundo.



originó de su parte lateral una rama colateral, *vas aberrans*, la cual seguía un trayecto descendente oblicuamente hacia lateral y dorsal, para cruzar superficialmente el tendón del músculo braquiorradial y el retináculo de los músculos extensores. La arteria radial, por su parte, continuó su trayecto descendente normal. El *vas aberrans* alcanzó el dorso de la mano, y cruzando superficialmente al tendón del músculo extensor largo del pulgar, se dividió a nivel del margen superior del primer músculo interóseo dorsal, en dos ramas menores, una de las cuales se unió a la arteria radial, inmediatamente antes de que la misma perforase el primer espacio interóseo, entre las cabezas del primer músculo interóseo dorsal, para formar el arco palmar profundo. La rama restante de división de esta rama colateral se constituyó en la primera arteria metacarpiana dorsal (Fig. 2).

A nivel del arco palmar superficial, en ambos miembros superiores existe una predominancia ulnar.

## DISCUSIÓN

En la literatura se han descrito múltiples variaciones anatómicas en relación a la irrigación del miembro superior. De acuerdo a lo señalado por Salgado *et al.* (2014) estas variaciones son relevantes debido a la gran cantidad de procedimientos diagnósticos, invasivos y terapéuticos realizados en la actualidad.

Como ha sido señalado por Orly & Lellouch (2003) con quienes concordamos, el anatomista japonés Buntaro Adachi (1865-1945) debe ser considerado como la figura fundamental de la anatomía vascular de todos los tiempos. Su obra maestra «Das Arteriensystem de Japaner», es una obra que siempre debe ser consultada en los artículos científicos relacionados con las variaciones vasculares.

En este sentido, en numerosos tratados de Anatomía, se menciona que, las variaciones anatómicas arteriales, y en el caso de las arterias radial y ulnar, son frecuentes. Sin embargo, se debe considerar, entre estas variaciones, el origen y trayecto que suelen seguir en cada caso en particular. No tiene la misma importancia quirúrgica, por su difícil acceso, un origen alto de la arteria ulnar, a nivel axilar, como ocurre en nuestro caso (Fig. 1) que una variación en la región antebraquial. Además, con un agravante debido a que dicha arteria no daba origen a las ramas colaterales normales, dejando a nivel del brazo un tronco arterial radiointeróseo, en vez de una arteria braquial normal y por otra parte, una arteria mediana de mayor calibre que lo normal.

Hace ya casi un siglo, Lieffring (1924) señalaba que

las variaciones en el origen de las arterias del miembro superior son bastante frecuentes y aportan al estudio embriológico del sistema arterial algunas nociones interesantes. Para él, estas variaciones de origen son, la mayoría de las veces, sólo la persistencia en el adulto de una disposición embrionaria. De esta manera el origen alto de las arterias ulnar o radial, o ambas a la vez, sólo debe considerarse como la persistencia del tipo embrionario, por la no formación del sistema anastomótico.

Según Natsis *et al.* (2006), las variaciones arteriales en el miembro superior tienen una incidencia del 20 %, existiendo, según el análisis que realizaron de varios autores, una incidencia total de alrededor del 9,38 % para la aparición de arteria ulnar superficial. Con esto coinciden del Sol *et al.* (2000), quienes en su artículo identificaron que Devansh (1996) encontró este tipo de variación superficial de la arteria ulnar en el 9 % de los casos. Por su parte, también Natsis *et al.* (2006) identificaron, al comparar en su reporte con los hallazgos de diversos autores, que el nacimiento de la arteria ulnar superficial desde la arteria axilar, presentaba un rango variable de ocurrencia de entre el 0,17 % al 2 % de los casos totales en los cuales se encontraba una arteria ulnar superficial.

Desde las primeras descripciones anatómicas de variaciones de las arterias radial y ulnar, desarrolladas por Quain (1844) y Heuston (1885), se sostiene que el curso y la posición de la arteria ulnar en el antebrazo es más frecuentemente variable que el de la arteria radial.

El origen de la arteria ulnar desde la arteria axilar es menos frecuente que un origen más tardío desde la arteria braquial, confirmándose en otros estudios que las variaciones unilaterales son más frecuentes que las bilaterales (Bidarkotimath *et al.*, 2011). Sin embargo, es posible encontrar numerosos relatos de origen de la arteria ulnar a nivel axilar, pero presentando diferentes trayectos y relaciones a nivel braquial, cubital y antebraquial (Nakatni *et al.*, 1996). Además, se ha reportado, caso bilateral de arteria ulnar superficial originándose de la arteria axilar (Jacquemin *et al.*, 2001).

Respecto a las variaciones de la arteria ulnar, en los casos de origen alto desde la arteria braquial (Nakatani *et al.*, 1996), la arteria ulnar puede discurrir en una posición subcutánea superficial, descendería casi invariablemente sobre los músculos que surgen del epicóndilo medial, pasando profundo a la fascia antebraquial en toda su extensión; sin embargo, como indicaron del Sol *et al.* (2000), no necesariamente una variación de origen alta de la arteria ulnar debe seguir un trayecto superficial, pudiendo ser este trayecto profundo, para mantener su disposición habitual en el antebrazo (Aharinejad *et al.*, 1997; del Sol *et al.*, 2000).

En los casos de división alta de la arteria braquial, la arteria ulnar puede presentar un recorrido superficial. A nivel antebraquial la arteria suele estar cubierta por la fascia superficial, pero también determinados casos la arteria descansa sobre la fascia profunda, continuando en esa posición o profundizándose en el tercio distal del antebrazo, sigue entonces un curso clásico/normal y termina en la mano formando el arco palmar superficial.

Por otro lado, según un reporte de Quain (1844), en un caso de origen alto de la arteria ulnar, ésta se encontraba anastomosada o comunicada con la arteria braquial, por medio de una rama transversal que transcurría por la parte olecraniana, uniendo ambos vasos.

En este trabajo, la variación arterial del miembro superior izquierdo puede ser considerada como un «*vas aberrans*» debido a que se trata de una rama colateral que naciendo de la arteria radial, luego se une a esta misma arteria. Por otro lado, en el miembro superior derecho, existiendo una arteria ulnar con origen a nivel de la tercera parte de la arteria axilar, la arteria braquial se dividió en la arteria radial y el tronco de las arterias interóseas.

En relación a la variación de la arteria radial, la cual, en el tercio distal del antebrazo, emitía una rama considerada *vas aberrans*, de trayecto superficial, que transcurría superior a los tendones de los músculos extensor largo y extensor corto del pulgar, para llegar y ubicarse superficialmente en la tabaquera anatómica, por su calibre y sus relaciones anatómicas adquiere real importancia.

Este *vas aberrans*, discurría a través de la tabaquera anatómica y se anastomosaba con la arteria radial, justo antes de que ésta perforara el 1° espacio interóseo, formaba una especie de pinza a los tendones de los músculos extensor largo y extensor corto del pulgar, un puente vascular que se desdobra en el sector de la tabaquera anatómica y altera el flujo vascular de la propia arteria radial, constituyéndose en una disposición vascular inexistente en la descripción anatómica clásica.

Una variación de la arteria radial a nivel del tercio inferior, con emisión de un *vas aberrans* como se observó en nuestro estudio, adquiere especial importancia ante la necesidad de un acceso vascular percutáneo en el cateterismo cardiaco. Por otra parte, como lo señalaron del Sol *et al.*, (1995) estas arterias, más superficiales adquieren importancia clínica, ya que pueden ser confundidas con venas, especialmente en los sitios más frecuentes de punción venosa, presentando en nuestro caso, el *vas aberrans* un trayecto muy cercano con el nicio de la vena cefálica del pulgar y su continuación como cefálica del antebrazo.

Se sabe que las variaciones anatómicas de la arteria radial pueden ser las responsables de complicaciones isquémicas posterior a una canalización, Sin embargo, es infrecuente una variación en la parte distal de la arteria donde ella es usualmente canalizada y por tanto, creemos que es de importancia haber documentado esta variación anatómica.

Finalmente, se hace necesario destacar que estas variaciones anatómicas de las arterias ulnar y radial se producen durante el desarrollo fetal, persistiendo en el individuo adulto y por tanto, adquieren el interés no solamente del anatomista, sino también de los cirujanos y traumatólogos, entre otros profesionales de la salud, quienes precisan realizar procedimientos rutinarios en los miembros superiores.

## CONCLUSIONES

Respecto a las variaciones anatómicas descritas en este trabajo, la disposición de la arteria ulnar con origen superior, a nivel axilar, y trayecto superficial, ha sido evidenciado en alrededor del 8 % de casos totales (Natsis *et al.*, 2006), mientras que en relación a la disposición de la arteria radial en la tabaquera anatómica, en específico la rama proporcionada, no existe descripción previa en la literatura.

Por otra parte, se evidencia la importancia notable que tiene la plastinación, en la conservación de muestras, sobre todo en aquellos países donde existe falta de cuerpos humanos y donde es necesario promover el desarrollo de la Donación Humana. La plastinación permite conservar las muestras por tiempo indeterminado, y de esta manera, y como se describe en este trabajo, es posible conservar muestras con variabilidad anatómica, lo que permite al estudiante y al profesional reconocer nuevas disposición de estructuras anatómicas, más allá de su descripción normal. De esta manera, se podrán relacionar y aplicar a la práctica clínica y quirúrgica, los conocimientos derivados de la disección anatomía y la plastinación de las muestras biológicas.

**AGRADECIMIENTOS.** Como autores de este trabajo científico agradecemos sinceramente a las personas que donaron sus cuerpos a la ciencia, como así también a sus familias. A ellos debemos nuestro mayor respeto. Gracias a este generoso acto de donación, los donantes y sus familias, permiten el desarrollo de investigaciones anatómicas, a partir de las cuales se obtienen resultados que sirven de base para mejorar y potenciar el conocimiento general de la humanidad, promoviendo además la mejora, a partir de dichos resultados, de la atención clínica, imagenológica y quirúrgica de los pacientes (Iwanaga *et al.*, 2022).

**OTTONE, N. E.; GUZMÁN, D.; BIANCHI, H. F. & DEL SOL, M.** Anatomical variations of radial and ulnar arteries in plastinated upper limbs. *Int. J. Morphol.*, 41(2):548-554, 2023.

**SUMMARY:** Advances in the area of health with the development of new diagnostic and surgical procedures require an increasingly precise knowledge of human anatomy. The diffusion of the variable arrangement of anatomy is essential not only in the field of specialization or postgraduate, but above all, in the undergraduate, from where the specialists will be trained who will later develop these new clinical and surgical practices that will require a solid anatomical background. This is why the correct application of anatomical techniques in anatomical samples is essential for this undergraduate teaching to be developed efficiently, plastination having a fundamental role in this regard. The aim of this work was to report the discovery of anatomical variations in the upper limbs of a human sample subjected to the plastination process to promote, on one hand, the importance of anatomical knowledge in undergraduate, postgraduate and specialties, as well as the relevance of long-term preservation of biological material for the continued dissemination of anatomy.

**KEY WORDS:** Anatomical variations; Plastination; Radial artery; Superficial ulnar artery.

## REFERENCIAS BIBLIOGRÁFICAS

- Bianchi, H. F. & Ottone, N. E. Aspectos morfológicos del arco palmar superficial en individuos adultos mayores. *Int. J. Morphol.*, 39(2):347-54, 2021.
- Bidarkotimath, S.; Avadhani, R. & Kumar, A. Primary pattern of arteries of upper limb with relevance to their variations. *Int. J. Morphol.*, 29(4):1422-8, 2011.
- del Sol, M.; Aguilar, M. A.; Collipal, E.; Mandiola, L.E. & Olave, R. E. Arteria radial superficial en la fosa cubital: importancia anatómo-clínica. *Rev. chil. cienc. méd. biol.*, 51(1):27-33, 195.
- del Sol, M.; Olave, E.; Hettich, M. E. & Bustos, K. Arteria ulnar superficial: importancia anatómo-clínica. *Rev. Chil. Anat.*, 18(1):85-8, 2000.
- Devansh, R. Superficial ulnar artery flap. *Plast. Reconstr. Surg.*, 97(2):420-6, 1996.
- Heuston, F. T. Notes on some anatomical anomalies. *Trans. R. Acad. Med. Irel.*, 3:453-6, 1885.
- Iwanaga, J.; Singh, V.; Takeda, S.; Ogengo, J.; Kim, H.; Morys, J.; Ravi, K.; Ribatti, D.; Trainor, P.; Sañudo, J.; Apaydin, N.; Sharma, A.; Smith, H.; Walocha, J.; Hegazy, A.; Duparc, F.; Paulsen, F.; del Sol, M.; Addis, P.; Louryan, S.; Fazan, V.; Boddetti, R. & Tubbs, R. Standardized statement for the ethical use of human cadaveric tissues in anatomy research papers: Recommendations from Anatomical Journal Editors-in-Chief. *Clin. Anat.*, 35(4):526-8, 2022.
- Jacquemin, G.; Lemaire, V.; Medot, M. & Fissette, J. Bilateral case of superficial ulnar artery originated from the axillary artery. *Surg. Radiol. Anat.*, 23:139-43, 2001.
- Lieffring J. J. De quelques variations artérielles à la face antérieure du membre supérieur. (La coïncidence du développement de l'artère du nerf médian avec la naissance prématurée des artères cubitale et radiale). *Bulletins et Mémoires de la Société d'anthropologie de Paris, VII<sup>e</sup> Série*. 5(4-6):67-77, 1924.

- Nakatani, T.; Tanaka, S.; Mizukami, S.; Shiraishi, Y. & Nakamura, T. The superficial ulnar artery originating from the axillary artery. *Ann. Anat.*, 178(3):277-9, 1996.
- Natsis, K.; Papadopoulou, A. L.; Paraskevas, G.; Totlis, T. & Tsikaras, P. High origin of a superficial ulnar artery arising from the axillary artery: anatomy, embryology, clinical significance and a review of the literature. *Folia Morphol. (Warsz.)*, 65(4):400-5, 2006.
- Orly, R. & Lellouch, A. The arterial system of the Japanese anatomist Buntaro Adachi. *Hist. Sci. Med.*, 37(1):89-94, 2003.
- Ottone, N. E.; Prum, N.; Dominguez, M.; Blasi, E.; Medan, C.; Shinzato, S.; Finkelstein, D. & Bertone, V. H. Analysis and clinical importance of superficial arterial palmar irrigation and its variants over 86 cases. *Int. J. Morphol.*, 28(1):157-64, 2010.
- Ottone, N. E. Protocolo unificado de plastinación con silicona en frío y a temperatura ambiente. *Int. J. Morphol.*, 39(2):630-4, 2021.
- Ottone, N. E.; Cirigliano, V.; Bianchi, H. F.; Medan, C. D.; Algieri, R. D.; Borges Brum, G. & Fuentes, R. New contributions to the development of a plastination technique at room temperature with silicone. *Anat. Sci. Int.*, 90(2):126-35, 2015.
- Salgado, G.; Inzunza, O.; Rodríguez, J.; Soza, R. & Cantín, M. Arteria braquial superficial bilateral. Una variación anatómica infrecuente con implicancias clínicas y quirúrgicas. *Int. J. Morphol.*, 32(1):305-11, 2014.
- Testut, L.; Jacob, O. & Billet, H. *Atlas de Dissection por Regiones*. 6<sup>a</sup> reimpression. Barcelona, Salvat Editores, 1966.
- von Hagens, G. Impregnation of soft biological specimens with thermosetting resins and elastomers. *Anat. Rec.*, 194(2):247-55, 1979.
- von Hagens, G. *Heidelberg Plastination Folder; Collection of all technical leaflets for plastination*. Anatomisches Institut 1. Heidelberg, Universität Heidelberg, 1986.

Dirección para correspondencia:

Dr. Mariano del Sol

CEMyQ

Facultad de Medicina

Universidad de La Frontera

Temuco

CHILE

E-mail: mariano.delsol@ufroterra.cl